

Anaesthesist 2004 · 53:1195–1202
 DOI 10.1007/s00101-004-0747-4
 Online publiziert: 13. November 2004
 © Springer Medizin Verlag 2004

Redaktion

M. Bauer, Jena
 R. Kuhlen, Aachen
 K.E. Unertl, Tübingen

M.-E. Faymonville³ · K.-H. Pantke⁸ · J. Berré⁶ · B. Sadzot² · M. Ferring⁶ · X. de Tiège⁵
 N. Mavroudakis⁷ · P. van Bogaert⁵ · B. Lambermont⁴ · P. Damas³ · G. Franck²
 M. Lamy³ · A. Luxen¹ · G. Moonen² · S. Goldman⁵ · P. Maquet^{1,2} · S. Laureys^{1,2,5}
¹ Cyclotron Research Center, CHU Sart Tilman, University of Liège, Belgium
² Department of Neurology, CHU Sart Tilman, University of Liège, Belgium
³ Department of Anesthesiology and Intensive Care Medicine, CHU Sart Tilman, University of Liège, Belgium
⁴ Department of Internal Medicine, CHU Sart Tilman, University of Liège, Belgium
⁵ PET/Biomedical Cyclotron Unit, ULB Erasme, Brussels, Belgium
⁶ Department of Intensive Care, ULB Erasme, Brussels, Belgium
⁷ Department of Neurology, ULB Erasme, Brussels, Belgium · ⁸ LIS e.V., Berlin, Germany

Zerebrale Funktionen bei hirngeschädigten Patienten

Was bedeuten Koma, „vegetative state“, „minimally conscious state“, Locked-in-Syndrom“ und Hirntod?

Aufgrund der Fortschritte in der Intensivmedizin hat die Anzahl von Patienten, die schwere akute Hirnschädigungen überleben, zugenommen. Die meisten dieser Patienten erholen sich von ihrem Koma während den ersten Tagen nach dem Unfall; andere benötigen längere Zeit und durchlaufen verschiedene Stadien, bevor das Bewusstsein ganz oder teilweise zurückkehrt (z. B. „minimally conscious state“, MCS; „vegetative state“, VS), wiederum andere verlieren sämtliche Hirnfunktionen für immer (Hirntod; **Abb. 1**). Zu den großen Herausforderungen für den Intensivmediziner gehören das Verständnis des individuellen Krankheitsverlaufs und die Entwicklung effektiver Behandlungsstrategien mit dem Ziel der Genesung des Patienten. Klinisch zeigt sich immer wieder, wie schwierig es ist, bei diesen Patienten eindeutige Zeichen von bewusster Wahrnehmung oder Wahrnehmung des Ichs zu erkennen. Diese Schwierigkeit spiegelt sich in der häufigen Fehldiagnose des Locked-in-Syndroms, MCS und VS wider [39, 55].

Zum einen ist die objektive Einschätzung verbliebener Hirnfunktionen bei verschiedenen hirngeschädigten Patien-

ten schwierig, weil motorische Reaktionen möglicherweise nur gering oder unvollständig sind und zudem Bewusstsein kein „Alles-oder-Nichts-Phänomen“ ist, sondern Teil eines Kontinuums [6]. Zum andern ist die Sicherheit klinischer Diag-

nosen begrenzt, weil das Fehlen oder das Vorhandensein von bewusster Wahrnehmung bei einer anderen Person nur vermutet werden kann [12]. In der vorliegenden Übersicht wird zuerst das Bewusstsein so definiert, dass eine klinische Ein-

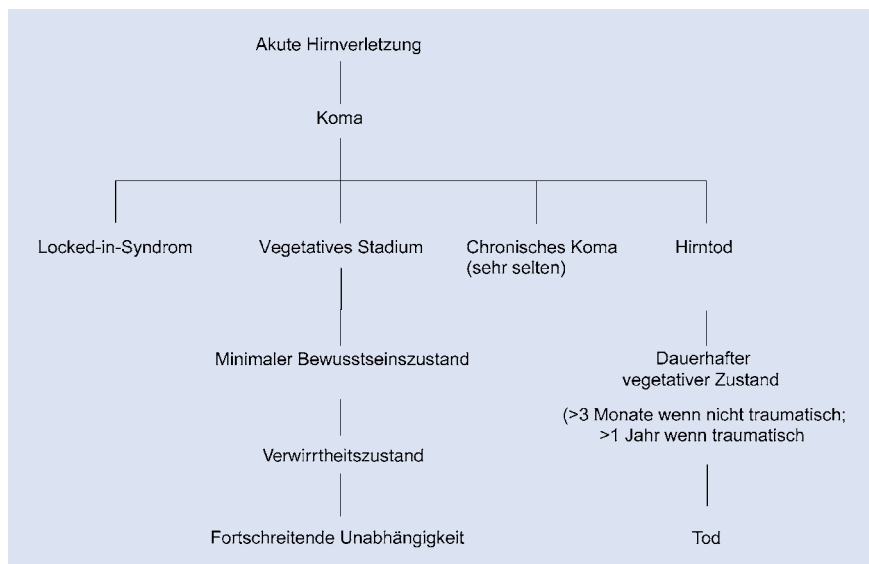


Abb. 1 Algorithmus der unterschiedlichen Stadien, die einem zerebralen Insult folgen können. Dem klassischen vegetativen Stadium („VS“) folgt das Koma, nach 1 Monat im VS spricht man vom „persistierenden VS“; nach weiteren 3 Monaten (bei nichttraumatischem Insult) oder 1 Jahr (bei traumatischem Insult) benutzen einige Autoren den Begriff „permanentes VS“; dies bedeutet Irreversibilität

Tabelle 1

Charakteristiken von komatösen, vegetativen, minimal-bewussten, „locked-in“ und hirntoten Patienten.
(Aus Laureys et al. [36])

Zustand	Wachzustand	Bewusstheit	Motorische Funktionen	Respiratorische Funktion	Elektroenzephalogramm	FDG-PET	Prognose
Koma	Fehlt	Fehlt	Keine gezielten Bewegungen	Vermindert, unterschiedlich	Generalisierte Verlangsamung	40- bis 50%ige Verminderung	Erholung, VS oder Tod innerhalb 2–4 Wochen
Vegetativer Zustand	Normal	Fehlt	Keine gezielten Bewegungen	Normal	Generalisierte Verlangsamung	50- bis 60%ige Verminderung (der assoziative Kortex ist am meisten beeinträchtigt)	Hängt von Ätiologie ab (traumatisch oder nichttraumatisch)
Minimaler Bewusstseinszustand	Normal	Geringfügig vorhanden	Minimale, aber wiederholbare gezielte Bewegungen	Normal	Nichtspezifische generalisierte Verlangsamung	20- bis 40%ige Verminderung (?; Praecuneus ist relativ unbeeinträchtigt)	Unbekannt, besser als bei VS
„Locked-in-Syndrom“	Normal	Normal	Vollständige Lähmung außer Augenbewegungen	Normal	(Fast) normal	Normale oder fast normale Aktivität	Andauernde Tetraplegie mit prologiertem Überleben
Hirntod	Fehlt	Fehlt	Unterschiedlich	Fehlt	Isoelektrisch	Keine Aktivität im Gehirn oder Stammhirn	Irreversibel

Diese Charakteristika treffen nicht bei allen Patienten zu.

schätzung möglich ist. Dann werden die hauptsächlichen klinischen Erscheinungsformen veränderter Bewusstseinszustände bei Intensivpatienten erläutert und danach die funktionelle Neuroanatomie dieser Zustände, wie sie mit der Positronenemissionstomographie (PET) eingeschätzt werden kann, diskutiert.

Bewusstsein, Bewusstheit und Wachzustand

Gegenwärtig gibt es keine allgemein akzeptierte Definition des menschlichen Bewusstseins. Das Wort Bewusstsein („consciousness“) stammt vom Lateinischen *conscio* ab, das aus der Verbindung von *cum* (mit) und *scio* (ich weiß) gebildet wird. Die lateinische Wurzel wurde verwandt, um auf ein gemeinsam mit anderen geteiltes Wissen zu verweisen [58]. William James definierte Bewusstsein als Bewusstheit („awareness“) in Bezug auf sich selbst und gegenüber der Umgebung [9]. Die Interpretation dieser Darstellung hängt vom neurowissenschaftlichen oder philosophischen Standpunkt der Autoren ab. Für klinische Zwecke besteht Bewusstsein aus zwei grundlegenden Elementen: Bewusstheit in Bezug auf sich selbst und gegenüber der Umgebung („awareness of self and environment“) und Wachzustand

oder Erweckbarkeit („arousal“ oder „wakefulness“) [7] (■ **Abb. 2**).

Der Wachzustand („arousal“) verweist auf das Kontinuum von Verhalten, das sich zwischen Schlaf und vollständigem Wachsein ereignet. Dieses ist kein „Ein-Aus-Mechanismus“, da der Patient erhebliche Schwankungen in der Reaktion auf äußere Reize aufweisen kann (intensive, unerwartete oder neuartige Reize), namentlich Orientierungsreaktionen oder Wachheit. Am Bett des Patienten wird der Wachzustand definiert als das Vorkommen von längeren Phasen spontaner Augenöffnung. Bewusstheit („awareness“) bezieht sich auf sämtliche Gedanken und Gefühle eines Individuums. Für die Klinik beschränkt sich die Bewusstheit auf die Einschätzung oder die Wahrnehmung der Außenwelt und willentlichen Interaktionen mit ihr. In der Praxis erfolgt diese Einschätzung durch vorsichtige und wiederholte Prüfung der Fähigkeit, reproduzierbares, willentliches, zielgerichtetes und länger anhaltendes Verhalten gegenüber auditiven, taktilen, visuellen oder schädlichen Reizen zu zeigen. Selbstbewusstsein („self-consciousness“ auch „self-awareness“) kann als Bewusstheit gegenüber Stimuli bezeichnet werden, die direkt auf uns einwirken (z. B. sich des Stuhls, auf dem man sitzt, bewusst sein), oder es kann auf die Kontrolle einer „Vor-

stellung von einem Selbst“ verweisen (z. B. sich selbst in einem Spiegel wahrnehmen). Letzteres kann ab einem Alter von 18 Monaten geleistet werden und ist auch bei Schimpansen, nicht jedoch bei Makaken oder Rhesusaffen nachweisbar [59]. „Bewusstsein von Bewusstheit“ („awareness of awareness“; z. B. das Wissen von sich selbst als einer Person in einer sozialen und kulturellen Welt) tritt etwa um das 5. Lebensjahr auf [58].

Klinische Definition

Koma

Das Koma ist gekennzeichnet durch die Abwesenheit von Wachheit und somit auch von Bewusstsein. Das Koma ist ein Zustand der Reaktionslosigkeit, in dem der Patient mit geschlossenen Augen da liegt und keinerlei Wahrnehmung von sich selbst und seiner Umgebung aufweist. Obwohl es Abstufungen in der Komatiefe gibt, fehlt dem Patienten der Schlaf-Wach-Rhythmus, den wiederum der VS aufweist (■ **Tabelle 1**). Im Koma sind Störungen des aufsteigenden retikulären aktivierenden Systems (ARAS) sowie des Kortex [7] nachweisbar; das Repertoire an Verhaltensweisen besteht lediglich aus Reflexaktivitäten. Um eindeutig von Ohnmacht,

Gehirnerschütterung und anderen Zuständen vorübergehender Bewusstlosigkeit unterschieden werden zu können, muss das Koma mindestens 1 h andauern. Komatöse Patienten, die überleben, erwachen gewöhnlich innerhalb von 2–4 Wochen und genesen allmählich oder erreichen den VS bzw. beziehungsweise MCS.

„Vegetative state“

Die Patienten in diesem Zustand sind wach, sich jedoch ihrer selbst und ihrer Umgebung nicht bewusst [23]. Jennet u. Plum erklären den Begriff „vegetativ“ anhand des Oxford English Dictionary: „Vegetieren“ bedeutet ein vorwiegend physisches Leben ohne intellektuelle Aktivität oder soziale Interaktion; der Begriff „vegetativ“ kennzeichnet einen Organismus, der fähig ist zu wachsen und sich zu entwickeln, ohne Empfinden und Denken aufzuweisen [52].

Der persistierende vegetative Status bezeichnet alternativ einen VS, der noch einen Monat nach einer akuten traumatischen oder nichttraumatischen Hirnschädigung andauert [16], aber nicht gleichbedeutend ist mit Irreversibilität. Den Zustand der Irreversibilität ist 3 Monate nach einer nichttraumatischen und 12 Monate nach einer traumatischen Hirnschädigung erreicht. Allerdings können einige Patienten auch nach solch langen Verzögerungen ausnahmsweise genesen. Patienten im VS zeigen gewöhnlich reflexartiges oder spontanes Augenaufschlagen und Atmen. Manchmal scheinen sie mit geöffneten Augen wach zu sein; manchmal zeigen sie plötzliches Augenrollen und manchmal bewegen sie Körper und Gliedmaßen unkontrolliert. Zu anderen Zeiten sind ihre Augen geschlossen, und sie scheinen zu schlafen. Sie können auf schmerzhafte und außergewöhnliche Reize ihre geschlossenen Augen öffnen und die Atmung beschleunigen. Herzfrequenz und Blutdruck steigen an und gelegentlich zeigen sich Mimik oder Bewegungen. Pupillen- und Hornhautreflex, okulozephaler Reflex und Würgereflex sind häufig erhalten. Die Betroffenen können zahlreiche spontane Bewegungen ausführen, einschließlich Kauen, Zähneblecken und Schlucken. Auf den Beobachter noch stärker berührende Weise können sie, unvermittelt oder aufgrund

Anaesthesist 2004 · 53:1195–1202
DOI 10.1007/s00101-004-0747-4
© Springer Medizin Verlag 2004

M.-E. Faymonville · K.-H. Pantke · J. Berré · B. Sadzot · M. Ferring · X. de Tiège
N. Mavroudakis · P. van Bogaert · B. Lambermont · P. Damas · G. Franck · M. Lamy
A. Luxen · G. Moonen · S. Goldman · P. Maquet · S. Laureys

Zerebrale Funktionen bei hirngeschädigten Patienten. Was bedeuten Koma, „vegetative state“, „minimally conscious state“, „Locked-in-Syndrom“ und Hirntod?

Zusammenfassung

Komatöse, „Vegetative-state-“ (VS-), „Minimally-conscious-state-“ (MCS-) oder Locked-in-Patienten stellen ein Problem für die Diagnose, Prognose, Behandlung und tägliche Betreuung auf der Intensivstation dar. Am Patientenbett ist die Evaluation möglicher kognitiver Funktionen schwierig, weil willentliche Bewegungen möglicherweise sehr gering, unregelmäßig oder für die Patienten schnell erschöpfend sind. Funktionelle neurologische Bildgebungsverfahren können die klinische Einschätzung von Patienten mit veränderten Bewusstseinszuständen nicht ersetzen. Dennoch kann objektiv beschrieben werden, wie stark die zerebrale Aktivität und ihre regionale Verteilung in Ruhe und unter Stimulation vom Normalzustand abwei-

chen. Durch Quantifizierung der Gehirnaktivität können Patienten differenziert werden, die sich manchmal nur durch ein kurzes und unvollständiges Blinzeln voneinander unterscheiden. Nach unserer Meinung werden Positronenemissionstomographie (PET) und die künftige Nutzung von „functional magnetic resonance imaging“ (fMRI) unser Verständnis schwer hirngeschädigter Patienten substanzial erweitern.

Schlüsselwörter

Intensivpatienten · Hirnschädigung · Koma · Vegetative state · Minimally conscious state · Locked-in-Syndrom · Hirntod · Positronenemissionstomographie · „Functional magnetic resonance imaging“

Cerebral functions in brain-damaged patients. What is meant by coma, vegetative state, minimally conscious state, locked-in syndrome and brain death?

Abstract

Comatose, vegetative, minimally conscious or locked-in patients represent a problem in terms of diagnosis, prognosis, treatment and everyday management at the intensive care unit. The evaluation of possible cognitive functions in these patients is difficult because voluntary movements may be very small, inconsistent and easily exhausted. Functional neuroimaging cannot replace the clinical assessment of patients with altered states of consciousness. Nevertheless, it can describe objectively how deviant from normal the cerebral activity is and its regional distribution at rest and under various conditions of stimulation. The quantification of brain activity differentiates patients who sometimes only differ by a brief and incomplete blink of an eye. In

the present paper, we will first try to define consciousness as it can be assessed at the patient's bedside. We then review the major clinical entities of altered states of consciousness encountered in the intensive care unit. Finally, we discuss the functional neuroanatomy of these conditions as assessed by positron emission tomography (PET) scanning.

Keywords

Intensive care patients · Brain damage · Coma · Vegetative state · Minimally conscious state · Locked-in syndrome · Brain death · Positron emission tomography · Functional magnetic resonance imaging

von nichtsprachlichen Geräuschen, Reaktionen, wie Ärger, Weinen, Grunzen, Ächzen, Schreien oder Lächeln, zeigen. Manchmal bewegen sie unregelmäßig den Kopf und die Augen kurz in Richtung neuer Geräusche oder optischer Reize. Diese Fähigkeiten – vermutlich subkortikalen Ursprungs – können auch bei anderen Gruppen von Patienten beobachtet werden, deren Wachzustand ohne Bewusstheit erhalten geblieben ist, namentlich Kindern mit Anenzephalie.

Die Diagnose „vegetativer Status“ sollte in Frage gestellt werden, wenn Anzeichen dauerhafter und wiederholbarer visueller Fixierung vorliegen oder Reaktionen auf bedrohliche Gesten erfolgen. Wenn die Patienten eine Veränderung vom VS in einen Wachzustand durchlaufen, gehört zu den ersten und meist richtig beobachteten klinischen Zeichen dieser Veränderung das Auftreten einer durchgängigen visuellen Betätigung [16]. Die Crux dabei ist allerdings die formale Abwesenheit von bewusster Wahrnehmung oder willentlicher Bewegung. Jede Feststellung von Kommunikation, die eine regelhafte Reaktion auf Ansprache oder irgendeine zielgerichtete Bewegung umfasst, bestätigt die Diagnose. Diese Veränderung wird leicht übersehen, besonders bei Patienten, deren Sinne und motorische Fähigkeiten schwer gestört sind und bei denen das Blinzeln eines Auges (Locked-in-Syndrom) oder eine kleine Bewegung des Fingers das einzige Zeichen von Bewusstsein sein kann. Apallischer Zustand oder apallisches Syndrom sind veraltete Begriffe für einen Zustand, der heute als Äquivalent eines VS angesehen wird. Auch der Terminus „neokortikaler Tod“ ist von verschiedenen Autoren verwendet worden. Einige beschreiben ihn als einen VS mit Fehlen oder gravierender Verlangsamung der kortikalen Aktivität im Elektroenzephalogramm (EEG), zusätzlich zu den Charakteristika des VS. Andere vergleichen den neokortikalen Tod mit dem nachweisbaren Untergang aller Neurone des zerebralen Kortex. Es ist nicht ersichtlich, ob dieser Begriff ein klinisches Syndrom oder seine elektrophysiologischen, pathologischen oder anatomischen Aspekte beschreibt [16]. Die American Neurological Association hat vorgeschlagen, die Begriffe apallisches Syndrom, neokortikaler Tod, Wachkoma („coma vigil“), α -

Koma und andauernde Bewusstlosigkeit nicht mehr zu verwenden [25].

„Minimally conscious state“

Der Begriff „minimally conscious state“ ersetzt den Begriff „minimal responsive state“, wie er zuerst 1995 vom *American Congress of Rehabilitation Medicine* definiert worden ist. Er beschreibt Patienten, die unfähig sind, Anweisungen korrekt zu befolgen oder zu kommunizieren, die aber unregelmäßig doch wiederholt deutliche Zeichen von Bewusstheit gegenüber der Umgebung oder von Selbstbewusstsein aufweisen [24]. Patienten im MCS können wiederholt visuelle Fixierungen und gefühls- oder bewegungsmäßige Reaktionen zeigen, die unabhängig von der Anwesenheit spezifischer herausragender Reize erfolgen, wie z. B. Phasen des Weinens, die ausschließlich durch Stimmen von Familienmitgliedern hervorgerufen werden, Befolgen von Anweisungen, Greifen von Gegenständen, verständliche Sprache und gestische oder sprachliche Ja-Nein-Antworten. Verglichen mit dem VS wird der MCS als besseres Ergebnis eingeschätzt.

„Akinetischer Mutismus“ ist ein seltener Zustand, der als eine Unterkategorie des „minimally conscious syndrome“ beschrieben worden ist [49], während andere Autoren raten, diesen Begriff zu vermeiden [25]. Er wurde zuerst von Cairns 1941 eingeführt, um einen Zustand zu beschreiben, der gekennzeichnet ist durch schwere Beeinträchtigung in der Bewegung, des Sprechens und Denkens ohne gleichzeitige Störungen der Wachphase oder fortschreitende Unregelmäßigkeiten des Bewegungsapparates [5]. Typisch für den akinetischen Mutismus ist der nahezu vollständige Verlust von Spontaneität und Initiative, so dass Bewegungen, Vorstellungen, Sprache und Emotionen allgemein reduziert sind. Das Fehlen von endogen gesteuertem Verhalten lässt es zu, dass die Aufmerksamkeit passiv auf beliebige Umweltreize gerichtet ist, denen der Patient ausgesetzt wird [18].

Locked-in-Syndrom

Der Ausdruck „Locked-in-Syndrom“ wurde von Plum u. Posner 1966 eingeführt, um die durch Unterbrechung der kortikospinalen und kortikobulbären Bahnen hervorge-

rufene Quadriplegie, d. h. völlige Lähmung aller Gliedmaßen, und Anarthrie, d. h. den Verlust der Sprache, zu beschreiben [7]. Im Gegensatz zu den vorher beschriebenen Zuständen ist beim Locked-in-Syndrom die Kognition begrenzt erhalten. Das Locked-in-Syndrom ähnelt oberflächlich dem VS, MCS und dem akinetischen Mutismus darin, dass der Wachzustand vollständig erhalten ist, allerdings keine oder nur geringfügige Zeichen von absichtsvollem verbalen oder motorischen Verhalten vorhanden sind [4]. Bewusstsein und vertikale Augenbewegungen oder Blinzeln sind intakt, weil das Tegmentum mesencephali oberhalb der Pons verschont geblieben ist und deswegen Anweisungen befolgt und auch kommunikativ reagiert werden kann. Das Locked-in-Syndrom kann auch mit Krankheiten der peripheren motorischen Nerven oder einer durch neuromuskuläre Blockade hervorgerufenen Paralyse assoziiert sein. Die Sterblichkeitsrate lag in den 70er-Jahren bei über 90% [11], konnte jedoch durch den Fortschritt in der Intensivmedizin auf unter 50% gesenkt werden [17]. Bei oberflächlicher Durchsicht der medizinischen Fachliteratur kann fälschlich der Eindruck entstehen, die Prognose eines Patienten mit Locked-in-Syndrom sei extrem schlecht. Dabei ist die Phase des Locked-in-Syndroms lediglich ein Durchgangsstadium, weil durch anhaltende intensive Rehabilitationsmaßnahmen erstaunliche Erfolge erzielt werden können. Dank jahrelanger Therapie können viele Betroffene wieder ein selbstständiges Leben führen; lediglich beim Gehen weiter Strecken müssen Einschränkungen in Kauf genommen werden. Es kann aber gegenwärtig nicht gesagt werden, ob auch diese Einschränkungen bei gleichbleibend intensiver Betreuung mit der Zeit verschwinden werden [13].

Hirntod

Das Konzept des Hirntodes als Definition des Todes eines Individuums ist weitgehend akzeptiert worden. Die meisten Staaten haben Richtlinien für die Diagnose des Hirntodes als notwendige Voraussetzung für Organspenden herausgegeben, jedoch unterscheiden sich die diagnostischen Kriterien des Hirntodes von Land zu Land [21]. Einige beziehen sich auf den

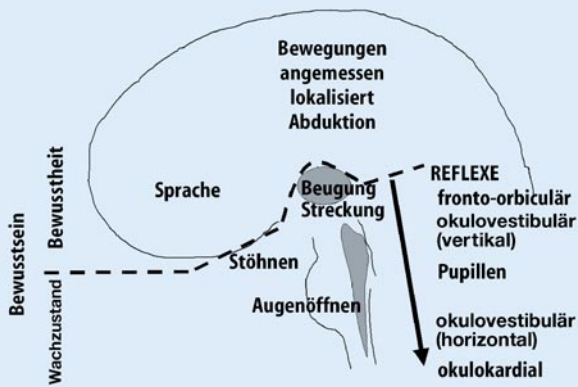


Abb. 2 ▲ Ein vereinfachtes Schema des Bewusstseins und dessen zwei Hauptkomponenten: „Wachzustand“ und „Bewusstheit“. Achtung: das graue Gebiet stellt das retikuläre aktivierende System dar und umfasst den Hirnstamm und den Thalamus; der Pfeil nahe dem Stammhirn zeigt das zunehmende Verschwinden der Hirnstammreflexe durch den rostral-kaudalen Abbau. (Aus Laureys et al. [39])

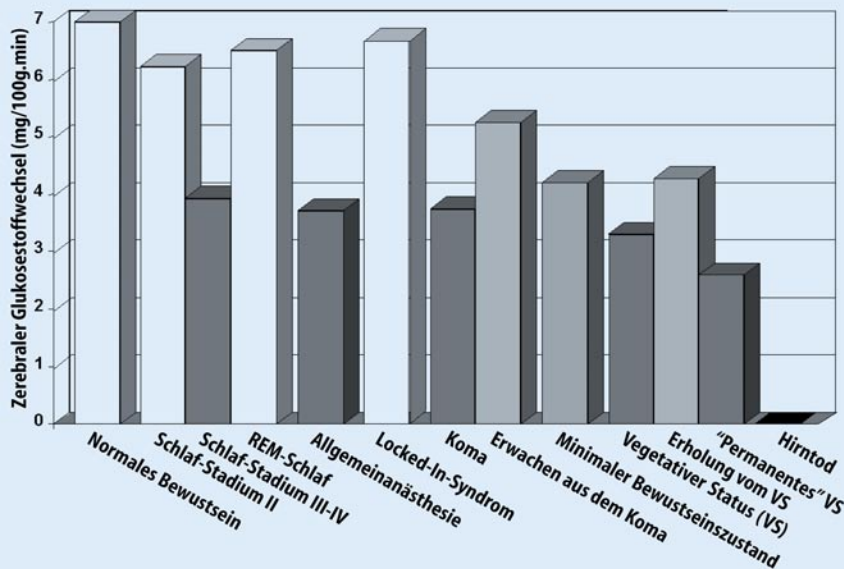


Abb. 3 ◀ Hirnmetabolismus der unterschiedlichen Diagnosegruppen (s. Text). (Aus Laureys et al. [36])

Tod des Hirnstamms allein [42], andere sehen den Tod des gesamten Gehirns einschließlich des Hirnstamms als Voraussetzung an [21]. Allerdings sind die klinischen Kriterien für den Hirntod sehr einheitlich und basieren auf dem Verlust aller Hirnstammreflexe und auf dem Nachweis des Atemstillstands bei einem irreversibel komatösen Patienten [51]. Die unterschiedlichen Gesetze zum Hirntod unterscheiden sich hauptsächlich in der Anwendung technischer Betätigungstests im Zusammenhang mit diesen klinischen Zeichen. Die meisten Richtlinien erlauben die Anwendung des EEG, in dem elektrokortikale Stille nachgewiesen werden muss. Andere neurophysiologische Tests, die in einzelnen Ländern als Bestätigung akzeptiert

werden, sind: zerebrale Panangiographie oder Doppler-Sonographie zum Nachweis der Unterbrechung der Hirndurchblutung, Szintigraphie des Gehirns zur Bestätigung des Verlusts der Aufnahme von Isotopen ins Gehirngewebe oder evozierte Potenziale zur Demonstration des fortschreitenden Verlustes der Aktivität unterschiedlicher afferenter Nervenbahnen.

Funktionelle Neuroanatomie

Koma

Ein Koma kann ausgelöst werden durch unspezifische bihemisphärische Schädigungen des Kortex oder der weißen Substanz, durch neuronale oder axonale Ver-

letzungen oder durch auf den Hirnstamm begrenzte Verletzungen, die den rostralen Abschnitt vom aufsteigenden retikulären aktivierenden System trennen [11]. Das Fluorodesoxyglukose-PET zeigte eine 40- bis 50%ige Reduktion des Stoffwechsels der kortikalen grauen Substanz in traumatischem oder anoxischem Koma [22]. Bei Patienten, die sich von einem anoxischen Koma erholen haben, ist der Gehirnstoffwechsel für Glukose (CMR-Gluc) um 25% herabgesetzt [46]. Allerdings konnte kürzlich gezeigt werden, dass der Gehirnstoffwechsel nur schlecht mit dem anhand der Glasgow-Komaskala eingeschätzten Bewusstseinsniveau korreliert werden kann [45]. Gegenwärtig ist der Zusammenhang zwischen CMR-Gluc-Herab-

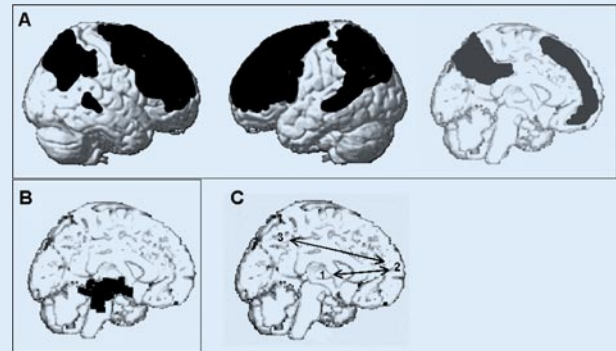


Abb. 4 ▲ a Hirnareale, in denen der Metabolismus von vegetativen Patienten am meisten beeinträchtigt oder b relativ geschont wird. c Veränderte thalamokortikale und kortikokortikale Verbindung. Vegetative Patienten leiden an einer funktionellen Unterbrechung zwischen Thalamus (1) und basalem Vorderhirn (2) sowie zwischen dem letzteren und dem Praecuneus (3). (Nach Laureys et al. [37] und Levy et al. [43])

Hier steht eine Anzeige
This is an advertisement



setzung und der Wiederherstellung des Patienten nicht gesichert. Eine generelle Abnahme des Gehirnstoffwechsels ist nicht nur für das Koma charakteristisch. Wenn verschiedene Anästhetika bis zur Schwelle der Bewusstlosigkeit verabreicht werden, entspricht die resultierende Abnahme der CMR-Gluc der von komatösen Patienten [8, 56, 57]. Die niedrigsten Hirnstoffwechselraten wurden während einer Propofol-anästhesie beobachtet (72%ige Abnahme). Ein anderes Beispiel für die vorübergehende Unterdrückung des Stoffwechsels tritt während des Tiefschlafs (Phase III und IV) auf [1]. In diesem alltäglichen Zustand kann die CMR-Gluc bis zu 30% unter Normalwert abfallen (■ **Abb. 3**).

Vegetativer Status

Beim VS ist der Hirnstamm vergleichsweise verschont geblieben, während die graue oder die weiße Substanz beider Hemisphären des Cerebrums ausgreifend oder schwer verletzt sind. Durch PET konnte eine 50- bis 60%ige Abnahme des gesamten Gehirnstoffwechsels von Patienten im VS gezeigt werden [2, 3, 22, 46]. Im permanenten VS (d. h. 12 Monate nach einem Trauma oder 3 Monate nach einer nicht-traumatischen Hirnverletzung) fallen die CMR-Gluc-Werte bis zu 60% unter die Normalwerte [22]. Dieser fortschreitende Verlust der Stoffwechselfunktion im zeitlichen Verlauf ist das Ergebnis einer fortschreitenden Waller-Degeneration und des Untergangs transsynaptischer Neuronen. Charakteristisch für Patienten im VS ist die annähernde Aufrechterhaltung von CMR-Gluc im Hirnstamm (einschließlich des motorischen Haubenkerns, *Formatio reticularis*), im Hypothalamus und im basalen Vorderhirn [44] (■ **Abb. 4a**). Aufgrund des funktionellen Erhalts dieser Strukturen sind Atmung und andere autonome Funktionen bei diesen Patienten erhalten. Ein weiteres Kennzeichen des VS ist eine systematische Beeinträchtigung von CMR-Gluc in den polymodalen Assoziationsfeldern des Kortex (bilaterale präfrontale Regionen, Broca-Zentrum, parietotemporale und posteriore parietale Regionen sowie *Praecuneus*) [37] (■ **Abb. 4b**).

Diese Gehirnregionen sind für viele bewusstseinsbezogene Funktionen, wie Auf-

merksamkeit, Gedächtnis und Sprache, von Bedeutung. Es ist noch immer umstritten, ob die beobachtete Stoffwechselstörung in diesem ausgedehnten kortikalen Netzwerk einen irreversiblen strukturellen Untergang von Neuronen widerspiegelt [43] oder eine funktionelle und möglicherweise reversible Schädigung. Wie dem auch sei, in den seltenen und glücklichen Fällen, in denen Patienten im vegetativen Status die Aufmerksamkeit für sich selbst und ihre Umgebung zurückgewinnen, zeigt sich im PET eine funktionelle Wiederherstellung des Stoffwechsels in diesen kortikalen Regionen [28, 43]. Darüber hinaus haben wir nachgewiesen, dass die Wiederanknüpfung einer auf lange Sicht funktionellen Verbindung zwischen diesen Assoziationsfeldern sowie zwischen ihnen und den Teilen des Thalamus eine besondere Rolle für die Wiederherstellung ihrer funktionalen Integrität spielt [53] (■ **Abb. 4c**). Die zellulären Mechanismen dieser funktionellen Normalisierung sind nicht bekannt. Vermutet werden das Sprießen von Axonen, Wachstum von Neuriten, Zellteilung (bekannt als vorwiegend in den kortikalen Assoziationsfeldern normaler Primaten vorkommend) [29] oder auch Apoptose. Diese erhaltene zerebrale Bildungsfähigkeit während des VS ist lange übersehen worden und bedarf weiterer Forschung. Die Herausforderung besteht nun darin, die Bedingungen von Mechanismen zu identifizieren, durch die einige Patienten im VS das Bewusstsein zurückerlangen können.

Untersuchungen möglicherweise erhalten gebliebener kognitiver Prozesse im VS beschränken sich bisher auf einige Fallberichte [19, 31, 35]. Unsere Forschungsgruppe konnte als erste die auditiven Vorgänge bei einer repräsentativen Gruppe von Patienten im VS evaluieren [26]. Bisher sind Veränderungen im regionalen zerebralen Blutfluss und funktionelle zerebrale Verbindungen mit Hilfe von H_2O_{15} -PET bei 17 Patienten vorläufig untersucht worden [34]. Akustische Klickreize aktivierten bei diesen Patienten weiterhin die bilateralen primären akustischen Rindfelder des Schläfenlappens, aber es gelang nicht, hierarchisch höher stehende multimodale Assoziationsfelder zu aktivieren. Darüber hinaus haben wir ein Bündel funktioneller Fehlverbindungen entlang der korti-

kalen Hörbahnen von den primären akustischen zu den multimodalen Rindenfeldern und zum limbischen Kortex nachgewiesen. Dieser Befund legt nahe, dass die beobachteten verbliebenen kortikalen Aktivitäten im VS nicht in der Lage sind, integrative Prozesse einzuleiten, die ein normales Bewusstseinsniveau ermöglichen.

Unsere Arbeitsgruppe untersuchte auch die Schmerzwarnnehmung im VS [47]. Mit PET wurden bei 15 nichtsedierten Patienten und einer gleich großen Kontrollgruppe Veränderungen des lokalen zerebralen Blutflusses unter hoch intensiver elektrischer Stimulation des N. medianus am Handgelenk im Vergleich zur Ruhephase gemessen. Gleichzeitig wurden die evozierten Potenziale aufgezeichnet. Der Glukosestoffwechsel des Hirns wurde ebenfalls bei allen Patienten bestimmt. Die Reize wurden von der Kontrollgruppe als äußerst unangenehm bis schmerzhaft empfunden. Bei den Patienten lag der generelle Gehirnstoffwechsel bei 40% der Normalwerte. Dennoch aktivierte die schmerzhafte somatosensorische Reizung auch bei Abwesenheit feststellbarer kortikaler evozierter Potenziale das Mittelhirn, den kontralateralen Thalamus und die primären somatosensorischen Rindenfelder bei sämtlichen Patienten im VS. Die sekundären somatosensorischen, bilateralen Insulären und die posterioren parietalen Rindenfelder sowie die vorderen Regionen des Gyrus cinguli zeigten bei keinem Patienten eine Aktivierung, zudem war das aktivierte primäre somatosensorische Rindenfeld bei Patienten in einem permanenten VS, verglichen mit der Kontrollgruppe, funktionell abgekoppelt von den hierarchisch höher stehenden Assoziationsfeldern des Kortex.

„Minimally conscious state“

Weil die Kriterien für den MCS schon vor langer Zeit aufgestellt worden sind [24, 49], gibt es mittlerweile eine große Anzahl neuropathologischer oder funktioneller Bildgebungsdaten für diesen Zustand. Ein akinetischer Mutismus beruht typischerweise auf bilateralen Verletzungen des orbitomesialen Frontalkortex und des limbischen Systems einschließlich des Septums, des vorderen Gyrus cinguli und der Formatio reticularis im mittleren Bereich des

Zwischenhirns [54]. Die generelle Trägheit wird als Ergebnis unvollständiger kortikaler Aktivierung, ausgehend von unterbrochenen retikulokortikalen und limbisch-kortikalen Kreisläufen angesehen [7]. Unserer Erfahrung nach zeigen Patienten im MCS ein völlig anderes Schema des Gehirnstoffwechsels, verglichen mit Patienten im VS. Das Gehirnareal, das beide Patientengruppen systematisch unterscheidet, liegt im Praecuneus und dem angrenzenden hinteren Gyrus cinguli. Interessanterweise ist dieses Areal im bewussten Wachzustand eine der aktivsten Hirnregionen [30] und eine der am wenigsten aktiven in Zuständen der Bewusstlosigkeit, z. B. hervorgerufen durch Halothan [8] oder Propofol [10, 38] sowie im „slow wave sleep“ [1]. Wir haben kürzlich postuliert, dass dieses multimodale kortikale Assoziationsfeld einen Teil des neuronalen Netzwerks darstellt, das menschliche Bewusstheit unterstützt [37].

Locked-in-Syndrom

Strukturelle Bildgebungsverfahren für das Gehirn, wie „magnetic resonance imaging“ (MRI) sollen typischerweise isolierte Läsionen (bilateraler Infarkt, Hämorrhagie oder Tumor) des ventrikulären Teils der Ponsbasis oder des Mittelhirns aufzeigen. Es wird betont, dass EEG und evozierte Potenziale das Locked-in-Syndrom nicht zuverlässig vom VS unterscheiden [16]. Im PET-Scanning ergeben sich verglichen mit Patienten im VS signifikant höhere Hirnstoffwechselraten in Patienten im Locked-in-Syndrom [3]. Wir haben außerdem 2 Fälle von Locked-in-Syndrom untersucht, bei denen es kein einziges Kerngebiet in der kortikalen grauen Substanz gab, das eine signifikant geringere CMR-Gluc aufwies als in der gesunden Kontrollgruppe [50]. Diese Befunde lassen die schreckliche Situation fühlender Wesen mit intaktem Bewusstsein von sich selbst und der Umwelt nachempfinden, die in einem unbeweglichen Körper eingeschlossen sind.

Hirntod

Funktionelle Bildgebungsverfahren unter Verwendung von Hirndurchblutungsmarkern und „single photon emission tomographie“ (SPECT) [41] oder Hirnstoff-

wechselmarkern und PET [40, 50] zeigen typischerweise das Bild eines leeren Schädels bei hirntoten Patienten als Bestätigung für den Tod des gesamten Gehirns.

Korrespondierender Autor

S. Laureys MD PhD

University, CRC Sart Tilman B30,
4000 Liège, Belgium
E-Mail: steven.laureys@ulg.ac.be

Danksagung

Diese Arbeit wurde unterstützt durch Fördermittel des Fonds National de la Recherche Scientifique de Belgique (FNRS), des Special Funds for Scientific Research of the University of Liège, the CHU Sart Tilman Hospital, the Mind Science Foundation Texas, und durch die Belgian Queen Elisabeth Medical Foundation. SL ist Research Associate beim FNRS. Wir danken Gerhard Scharbert für seine Übersetzungsarbeit.

Interessenkonflikt: Keine Angaben

Literatur

1. Alkire MT, Haier RJ, Barker SJ et al. (1995) Cerebral metabolism during propofol anesthesia in humans studied with positron emission tomography. *Anesthesiology* 82:393–403
2. Alkire MT, Haier RJ, Shah NK, Anderson CT (1997) Positron emission tomography study of regional cerebral metabolism in humans during isoflurane anesthesia. *Anesthesiology* 86:549–557
3. Alkire MT, Pomfrett CJ, Haier RJ et al. (1999) Functional brain imaging during anesthesia in humans: effects of halothane on global and regional cerebral glucose metabolism. *Anesthesiology* 90:701–709
4. American Congress of Rehabilitation Medicine (1995) Recommendations for use of uniform nomenclature pertinent to patients with severe alterations of consciousness. *Arch Phys Med Rehabil* 76:205–209
5. ANA Committee on Ethical Affairs (1993) Persistent vegetative state: report of the American Neurological Association Committee on Ethical Affairs. *Ann Neurol* 33:386–390
6. Andrews K, Murphy L, Munday R, Littlewood C (1996) Misdiagnosis of the vegetative state: retrospective study in a rehabilitation unit. *BMJ* 313:13–16
7. Baars B, Ramsoy T, Laureys S (2003) Brain, conscious experience and the observing self. *Trends Neurosci* 26:671–675
8. Bergsneider M, Hovda DA, Lee SM et al. (2000) Dissociation of cerebral glucose metabolism and level of consciousness during the period of metabolic depression following human traumatic brain injury. *J Neurotrauma* 17:389–401
9. Bernat JL (2002) Questions remaining about the minimally conscious state. *Neurology* 58:337–338

10. Boly M, Faymonville ME, Peigneux P et al. (2004) Auditory processing in severely brain injured patients: differences between the minimally conscious state and the persistent vegetative state. *Arch Neurol* 61:233–238
11. Cairns H, Oldfield RC, Pennybacker JB, Whitteridge D (1941) Akinetic mutism with an epidermoid cyst of the third ventricle. *Brain* 64:273–290
12. Childs NL, Mercer WN, Childs HW (1993) Accuracy of diagnosis of persistent vegetative state. *Neurology* 43:1465–1467
13. Ethics and Humanities Subcommittee of the AAN (1993) Position statement: certain aspects of the care and management of profoundly and irreversibly paralyzed patients with retained consciousness and cognition. Report of the Ethics and Humanities Subcommittee of the American Academy of Neurology. *Neurology* 43:222–223
14. Facco E, Zucchetta P, Munari M et al. (1998) 99mTc-HMPAO SPECT in the diagnosis of brain death. *Intensive Care Med* 24:911–917
15. Fiset P, Paus T, Daloz T et al. (1999) Brain mechanisms of propofol-induced loss of consciousness in humans: a positron emission tomographic study. *J Neurosci* 19:5506–5513
16. Gallup GG Jr (1997) On the rise and fall of self-conception in primates. *Ann NY Acad Sci* 818:72–82
17. Giacino JT (1997) Disorders of consciousness: differential diagnosis and neuropathologic features. *Semin Neurol* 17:105–111
18. Giacino JT, Ashwal S, Childs N, Cranford R, Jennett B, Katz DI, Kelly JP, Rosenberg JH, Whyte J, Zafonte RD, Zaslar ND (2002) The minimally conscious state: definition and diagnostic criteria. *Neurology* 58:349–353
19. Gould E, Reeves AJ, Graziano MS, Gross CG (1999) Neurogenesis in the neocortex of adult primates. *Science* 286:548–552
20. Gusnard DA, Raichle ME (2001) Searching for a baseline: functional imaging and the resting human brain. *Nat Rev Neurosci* 2:685–694
21. Haig AJ, Katz RT, Sahgal V (1987) Mortality and complications of the locked-in syndrome. *Arch Phys Med Rehabil* 68:24–27
22. Haupt WF, Rudolf J (1999) European brain death codes: a comparison of national guidelines. *J Neurol* 246:432–437
23. James W (1890) *The principles of psychology*. Macmillan, New York
24. Jennett B (2002) *The vegetative state. Medical facts, ethical and legal dilemmas*. Cambridge University Press, Cambridge
25. Jennett B, Plum F (1972) Persistent vegetative state after brain damage. A syndrome in search of a name. *Lancet* 1:734–737
26. Jong B de, Willemsen AT, Paans AM (1997) Regional cerebral blood flow changes related to affective speech presentation in persistent vegetative state. *Clin Neurol Neurosurg* 99:213–216
27. Kaisti KK, Metsahonkala L, Teras M et al. (2002) Effects of surgical levels of propofol and sevoflurane anesthesia on cerebral blood flow in healthy subjects studied with positron emission tomography. *Anesthesiology* 96:1358–1370
28. Laureys S, Goldman S, Phillips C et al. (1999) Impaired effective cortical connectivity in vegetative state: preliminary investigation using PET. *Neuroimage* 9:377–382
29. Laureys S, Lemaire C, Maquet P, Phillips C, Franck G (1999) Cerebral metabolism during vegetative state and after recovery to consciousness. *J Neurol Neurosurg Psychiatry* 67:121
30. Laureys S, Faymonville ME, Degueldre C et al. (2000) Auditory processing in the vegetative state. *Brain* 123:1589–1601
31. Laureys S, Faymonville ME, Fiore G del et al. (2000) Brain activation during somatosensory and auditory stimulation in acute vegetative state of anoxic origin. In: Gjedde A, Hansen SB, Knudsen GM, Paulson OB (eds) *Physiological imaging of the brain with PET*. Academic Press, San Diego, pp 319–327
32. Laureys S, Faymonville ME, Goldman S et al. (2000) Impaired cerebral connectivity in vegetative state. In: Gjedde A, Hansen SB, Knudsen GM, Paulson OB (eds) *Physiological imaging of the brain with PET*. Academic Press, San Diego, pp 329–334
33. Laureys S, Faymonville ME, Lamy M (2000) Cerebral function in vegetative state studied by positron emission tomography. In: Vincent JL (ed) 2000 Yearbook of intensive care and emergency medicine. Springer, Berlin Heidelberg New York, pp 588–597
34. Laureys S, Faymonville ME, Luxen A et al. (2000) Restoration of thalamocortical connectivity after recovery from persistent vegetative state. *Lancet* 355:1790–1791
35. Laureys S, Faymonville ME, Moonen G, Luxen A, Maquet P (2000) PET scanning and neuronal loss in acute vegetative state. *Lancet* 355:1825–1826
36. Laureys S, Berré J, Goldman S (2001) Cerebral function in coma, vegetative state, minimally conscious state, locked-in syndrome and brain death. In: Vincent JL (ed) 2001 Yearbook of intensive care and emergency medicine. Springer, Berlin Heidelberg New York, pp 386–396
37. Laureys S, Antoine S, Boly M et al. (2002) Brain function in the vegetative state. *Acta Neurol Belg* 102:177–185
38. Laureys S, Faymonville ME, Peigneux P et al. (2002) Cortical processing of noxious somatosensory stimuli in the persistent vegetative state. *Neuroimage* 17:732–741
39. Laureys S, Majerus S, Moonen G (2002) Assessing consciousness in critically ill patients. In: Vincent JL (ed) 2002 Yearbook of intensive care and emergency medicine. Springer, Berlin Heidelberg New York, pp 715–727
40. Laureys S, Owen AO, Schiff ND (2004) Brain function in brain death, coma, vegetative state, minimally conscious state and locked-in syndrome. *Lancet Neurol* 3:537–546
41. Laureys S, Perrin F, Faymonville ME et al. (2004) Cerebral processing in the minimally conscious state. *Neurology* 63:916–918
42. Leon-Carrion J, Eeckhout P van, Dominguez-Morales M del R (2002) The locked-in syndrome: a syndrome looking for a therapy. *Brain Inj* 16:555–569
43. Levy DE, Sidtis JJ, Rottenberg DA et al. (1987) Differences in cerebral blood flow and glucose utilization in vegetative versus locked-in patients. *Ann Neurol* 22:673–682
44. Maquet P (2000) Functional neuroimaging of normal human sleep by positron emission tomography. *J Sleep Res* 9:207–231
45. Medical Consultants on the Diagnosis of Death (1981) Guidelines for the determination of death. Report of the medical consultants on the diagnosis of death to the President's Commission for the Study of Ethical Problems in Medicine and Biomedical and Behavioral Research. *JAMA* 246:2184–2186
46. Medical Royal Colleges and their Faculties in the United Kingdom (1976) Diagnosis of brain death. *BMJ* 2:1187–1188
47. Menon DK, Owen AM, Williams EJ et al. (1998) Cortical processing in persistent vegetative state. *Lancet* 352:200
48. Meyer MA (1996) Evaluating brain death with positron emission tomography: case report on dynamic imaging of 18F-fluorodeoxyglucose activity after intravenous bolus injection. *J Neuroimaging* 6:117–119
49. Multi-Society Task Force on PVS (1994) Medical aspects of the persistent vegetative state (1). *N Engl J Med* 330:1499–1508
50. Nemeth G, Hegedus K, Molnar L (1986) Akinetic mutism and locked-in syndrome: the functional-anatomical basis for their differentiation. *Funct Neurol* 1:128–139
51. Pantke K-H (1999) *Locked-in. Gefangen im eigenen Körper*. Mabuse, Frankfurt
52. Plum F, Posner JB (1983) *The diagnosis of stupor and coma*. Saunders, Philadelphia
53. Rudolf J, Sobesky J, Grond M, Heiss WD (2000) Identification by positron emission tomography of neuronal loss in acute vegetative state. *Lancet* 355:155
54. Schiff ND, Ribary U, Moreno DR et al. (2002) Residual cerebral activity and behavioural fragments can remain in the persistently vegetative brain. *Brain* 125:1210–1234
55. Schnakers C, Majerus S, Laureys S (2004) Diagnosis and investigation of altered states of consciousness. *Resuscitation* 13:368–375
56. Tommasino C, Grana C, Lucignani G, Torri G, Fazio F (1995) Regional cerebral metabolism of glucose in comatose and vegetative state patients. *J Neurosurg Anesthesiol* 7:109–116
57. Volder AG de, Goffinet AM, Bol A et al. (1990) Brain glucose metabolism in postanoxic syndrome. Positron emission tomographic study. *Arch Neurol* 47:197–204
58. Wade DT, Johnston C (1999) The permanent vegetative state: practical guidance on diagnosis and management. *BMJ* 319:841–844
59. Zeman A (2001) Consciousness. *Brain* 124:1263–1289